

# Tandfrembrud, okklusion og mindre interceptive behandlinger

MERETE BANGSTRUP

SPECIALTANDLÆGE I ORTODONTI

# Program

- ▶ Ortodontiske diagnoser
- ▶ Tandgrupper, normal eruption og manglende eruption
  - ▶ 6+6
  - ▶ Incisiver
  - ▶ 3+3, 3-3
  - ▶ Præmolarer
- ▶ Eksempler på små interceptive behandlinger
- ▶ Følgevirkninger af tidlig tab af primære tænder

# Ortodontiske diagnoser

- ▶ Dentalstadie
- ▶ Eruptionsafvigelser eller stillingsafvigelse
- ▶ Okklusions registrering: sagittalt, vertikalt og transversalt
- ▶ Pladsforhold
- ▶ Funktion



**Ortodontisk behandlingsplan**

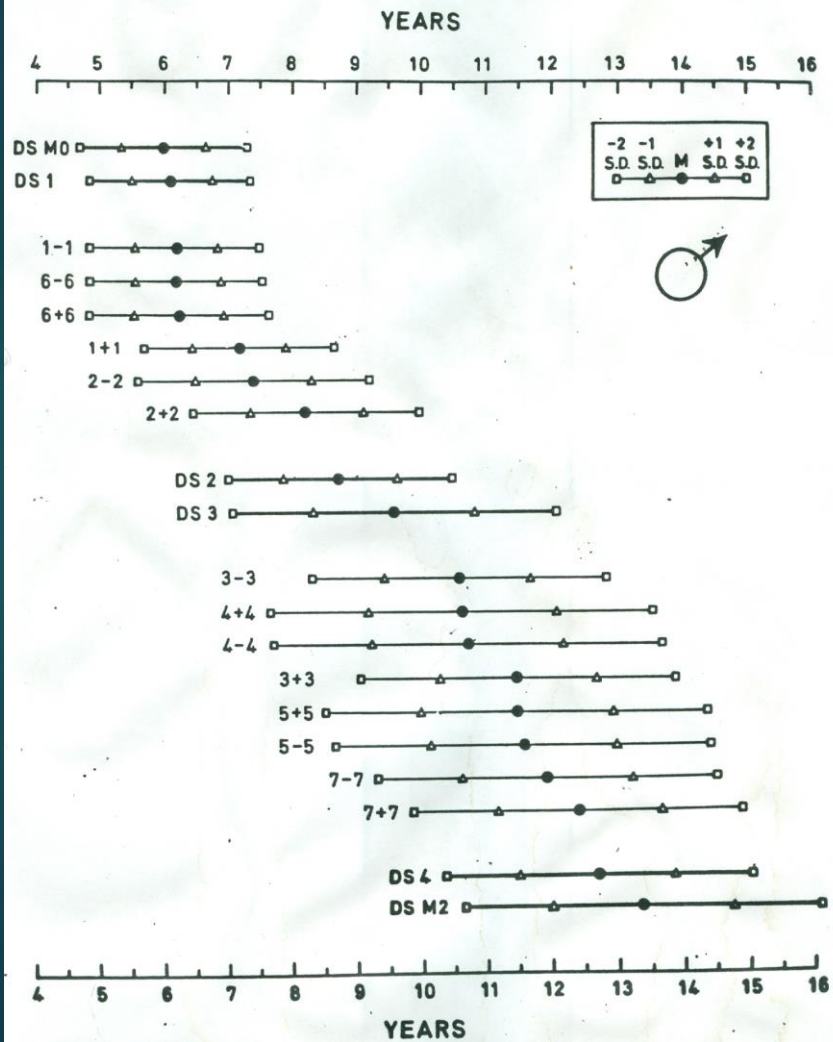
# Dentalstadier:

- ▶ DS1: Permanente incisiver i eruption
- ▶ DS2: Permanente incisiver fuldt eruption
- ▶ DS3: Præmolarer eller hjørnetænder i eruption
- ▶ DS4: Præmolarer og hjørnetænder fuld eruption
- ▶ M 0: 1.molar i eruption
- ▶ M 1: 1. molarerne fuld eruption
- ▶ M 2: 2. molarerne fuld eruption
- ▶ M 3: 3. molarerne fuld eruption


# Eruptionstidspunkt for danske børn

Helm og Seidler

124 HELM AND SEIDLER



Tooth emergence in Danish children 125



# Normalt eruptionsmønster

- ▶ 1-1,  $6\pm 6$
- ▶ 1+1, 2-2
- ▶ 2+2
- ▶ Pause ca. 2 år
- ▶ 4,3-3,4,4+4
- ▶ Pause ca. 1 år
- ▶ 5,3+3,5, 5-5
- ▶ 7-7
- ▶ 7+7

# Afvigelseser i dentition

- ▶ Tanddannelse:

- ▶ Overtal ↔ Undertal
- ▶ Misdannelse

- ▶ Stillingsafvigelseser:

- ▶ Rotation, kipning, invertering

- ▶ Eruptionsafvigelseser:

- ▶ Ektopi
- ▶ Transposition
- ▶ Hindret eruption
- ▶ Standset eruption
- ▶ Persistens

# Supplerende materiale

Enorale røntgen optagelser eller OP ved:

- Manglende eruption

- Deviation af tandposition

- Infraposition

Aftryk til studiemodeller (alternativ oralscanning) ved:

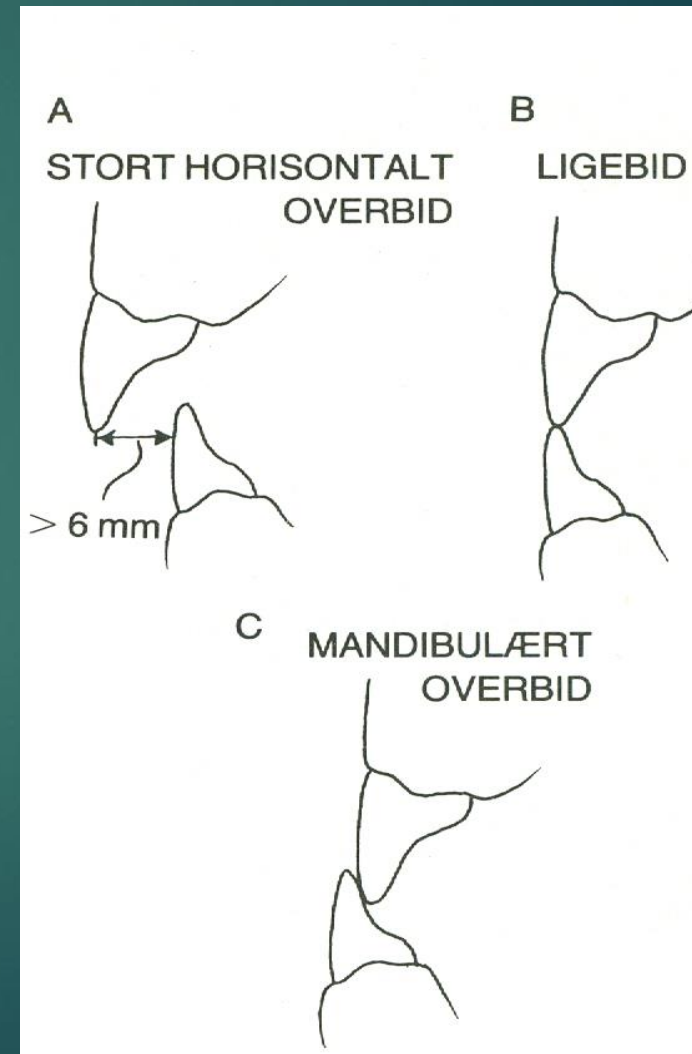
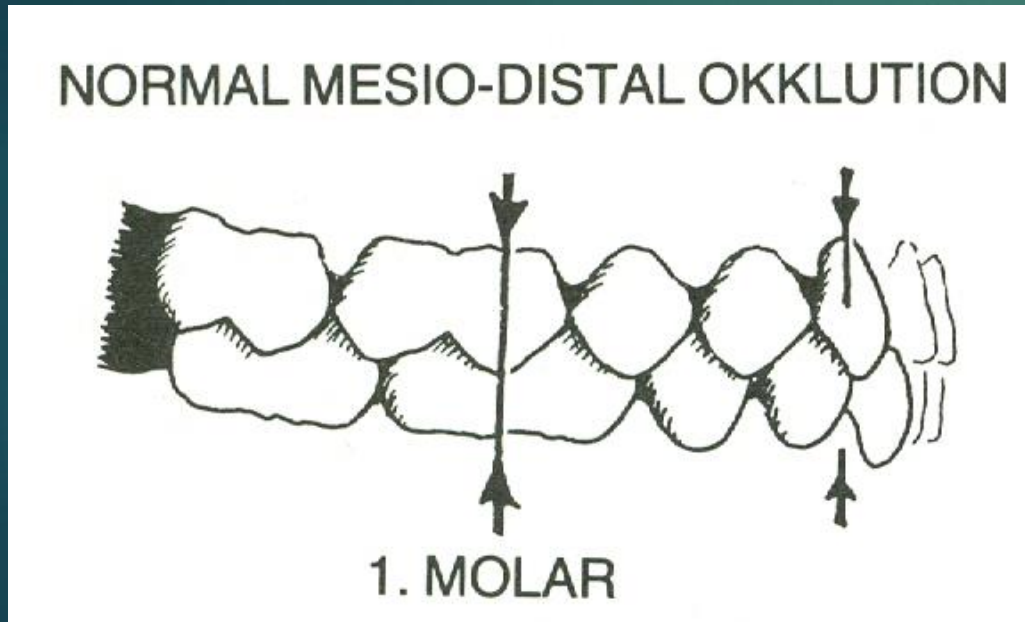
- diagnostik og ortodontisk behandlingsplanlægning

- Pladsholdere

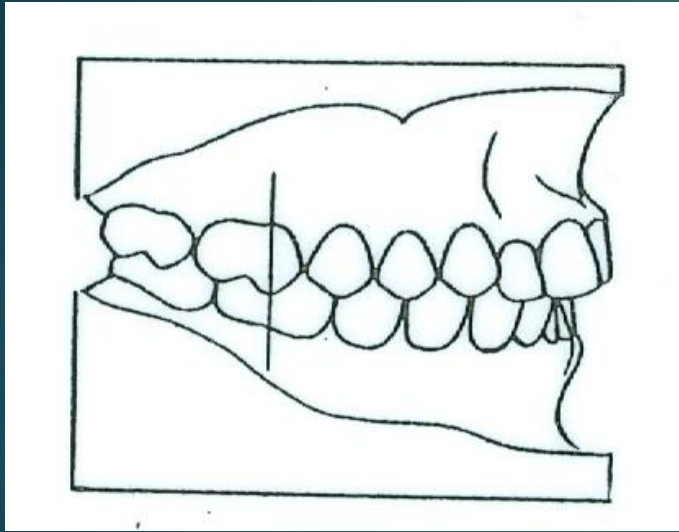
- Lingvalbuer



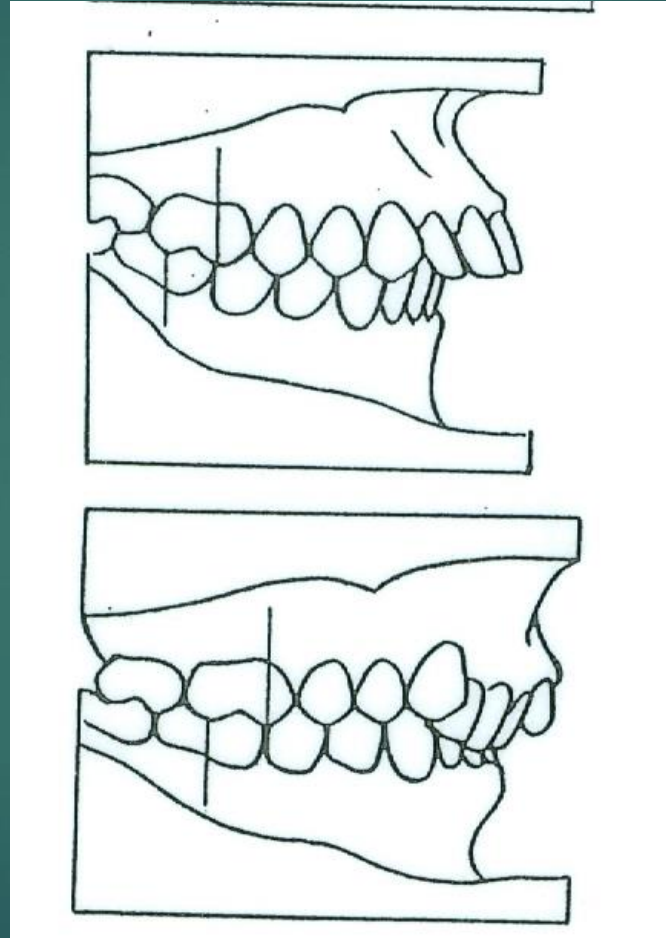
# Sagittal okklusion: Incisiv- og molarrelation



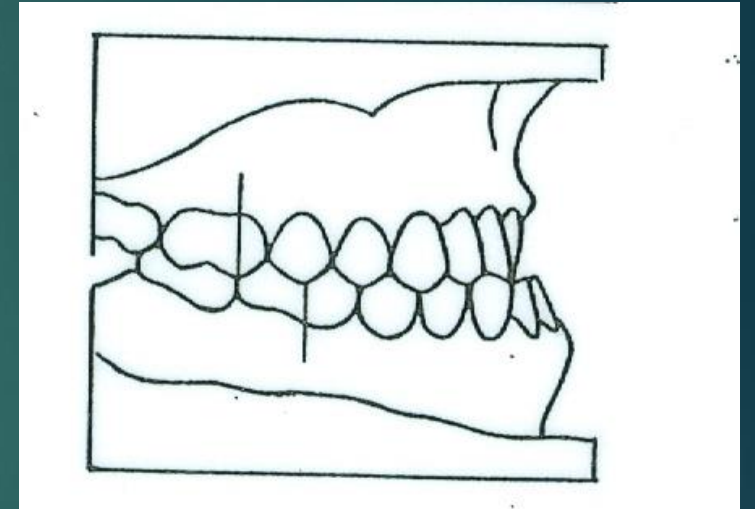
# Molarokklusion



Neutral



Distal



Mesial

# Vertikal og transversal okklusion

## Vertikalt okklusion:

- ▶ Vob måles
- ▶ Incisalstøtte
- ▶ Gingival påbidning
  - ▶ Facialt
  - ▶ Palatinalt
- ▶ Frontalt åbent bid
- ▶ Lateralt åbent bid
- ▶ Tungedysfunktion?

## Transversalt:

- ▶ Krydsbid
- ▶ Saksbid
- ▶ Midtlinie forskydning
- ▶ Tvangsføring?

# Pladsforhold

## ▶ Spredtstilling:

- ▶ Fysiologisk
- ▶ Agenesesi
- ▶ Tidlig tab af primære tænder

## ▶ Trangstilling

- ▶ Fysiologisk
- ▶ Primær trangstilling
- ▶ Sekundær trangstilling
  - ▶ Tandvandring


# Ortodontisk undersøgelse

- ▶ Dentalstadie
- ▶ Normalt eruptionsmønster eller afvigelser ?
- ▶ Stillingsafvigelser af enkelte tænder eller tandgruppe ?
- ▶ Okklusion:
  - ▶ Sagittalt
  - ▶ Vertikalt
  - ▶ Transversalt
- ▶ Pladsforhold
- ▶ Funktion


# Indikation for ortodontisk behandling

- ▶ Risiko for skader på tænder og omgivende væv
- ▶ Risiko for funktionsforstyrrelser
- ▶ Risiko for psykosociale belastninger
- ▶ Risiko for senskader

$$6+6$$



Tidlig tab af 05+05





# Behov for intervention?

Diagnostik:

Pladsforhold

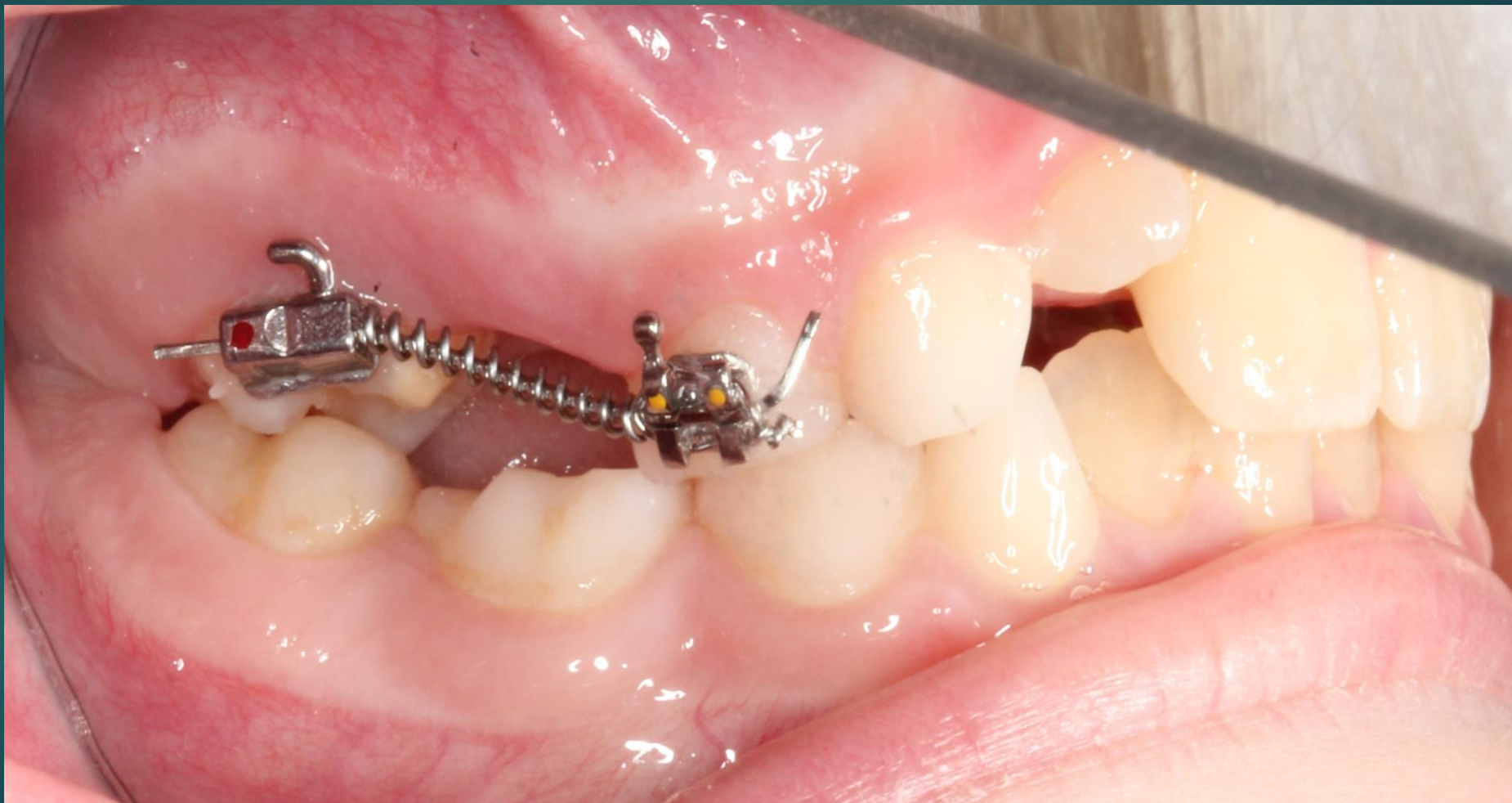Agenesi 5+5

Okklusion

Cost  Benefit ved behandling

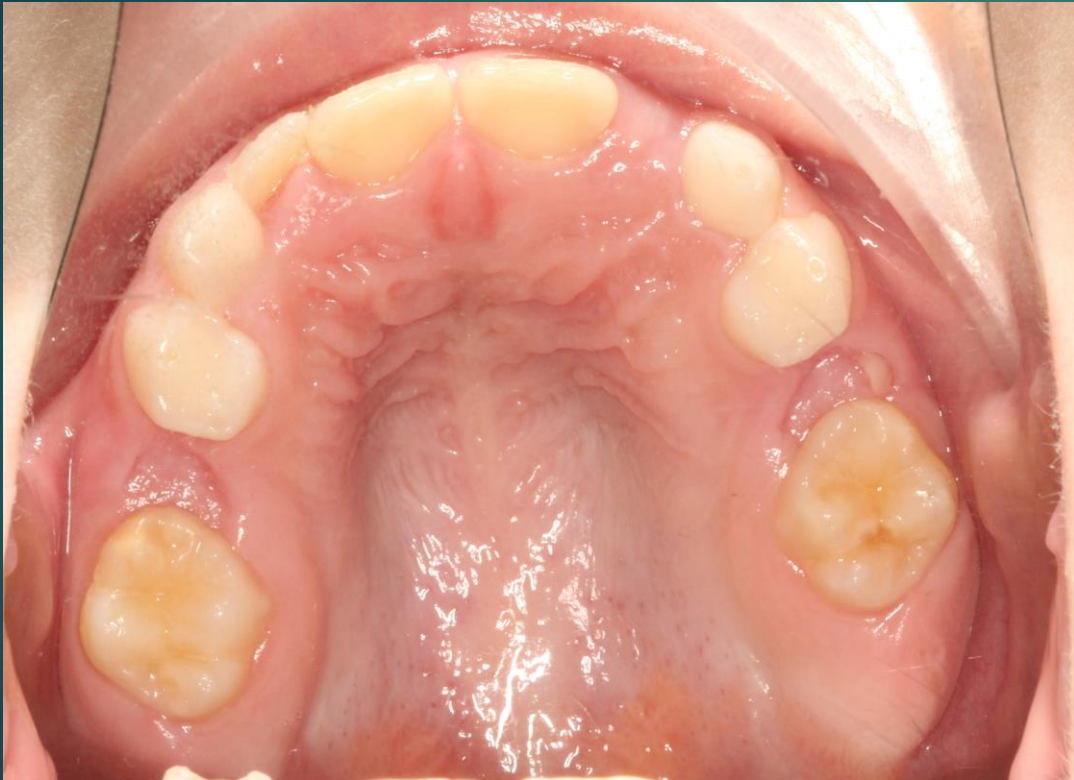Accept af pladstab og okklusion?

Aktiv coil indsat approx.  $6,04 \pm 04,6$

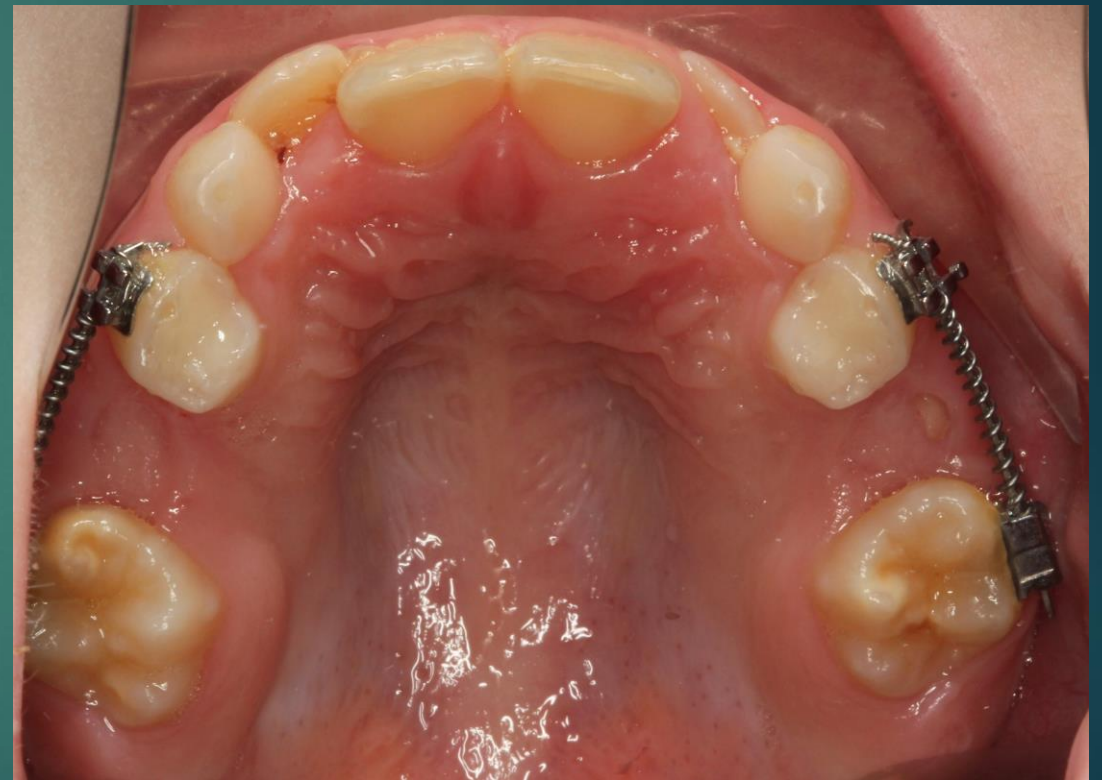

Sep.2014

# Effekt af coils fra sep. til dec. 2014



Sep. 14

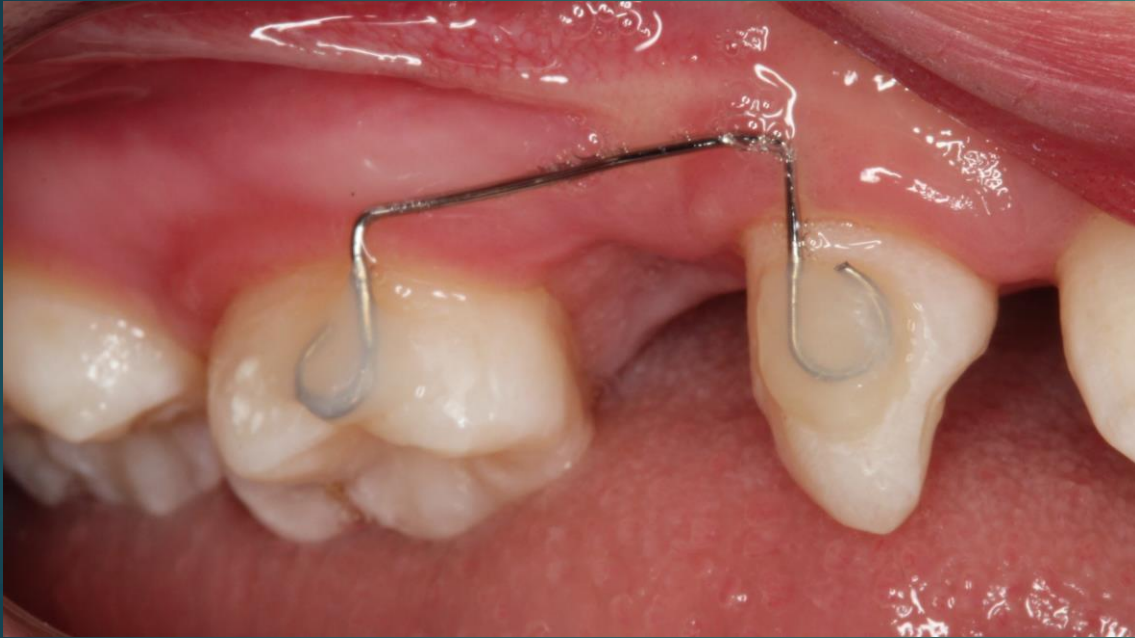

Dec. 14

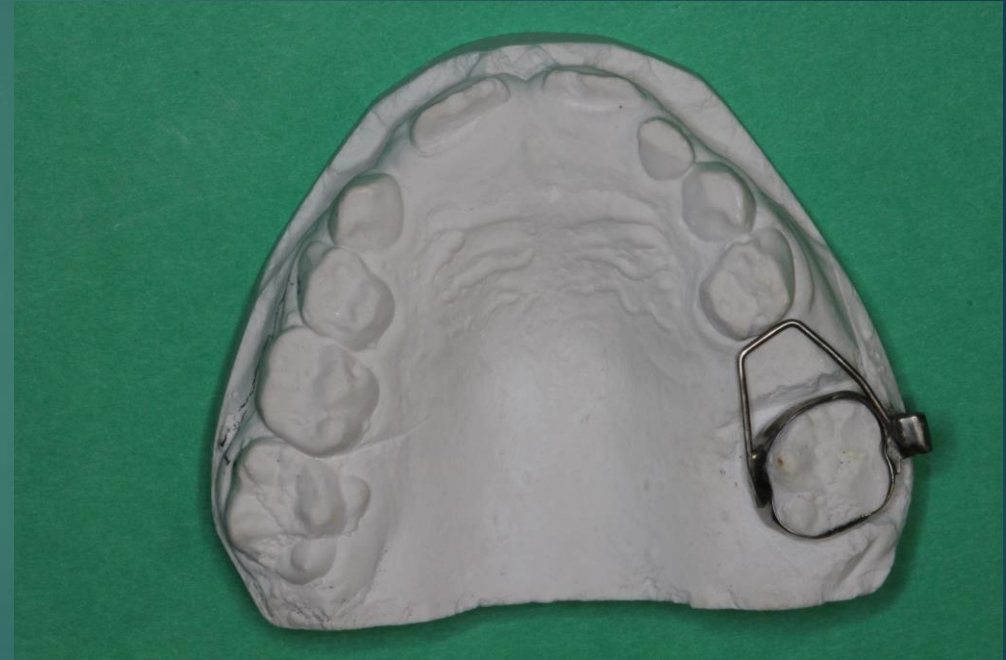# Ektopisk eruption 6+6

- ▶ Reversibel ↔ Irreversibel (jump eller hold case)
- ▶ Obs 6-12 mdr.
- ▶ Afklare om 5+5 er tilstede
- ▶ Separation af 6,05: ligatur eller elastik
- ▶ Separationsfjeder: TP spring eller De-impactor
- ▶ Evt let beslibing dis. 05 ( obs fører til pladstab)
- ▶ Ortodontisk opretning af pladstab (sektion)
- ▶ Ex.05 , Pladsholder

# Pladsholdere



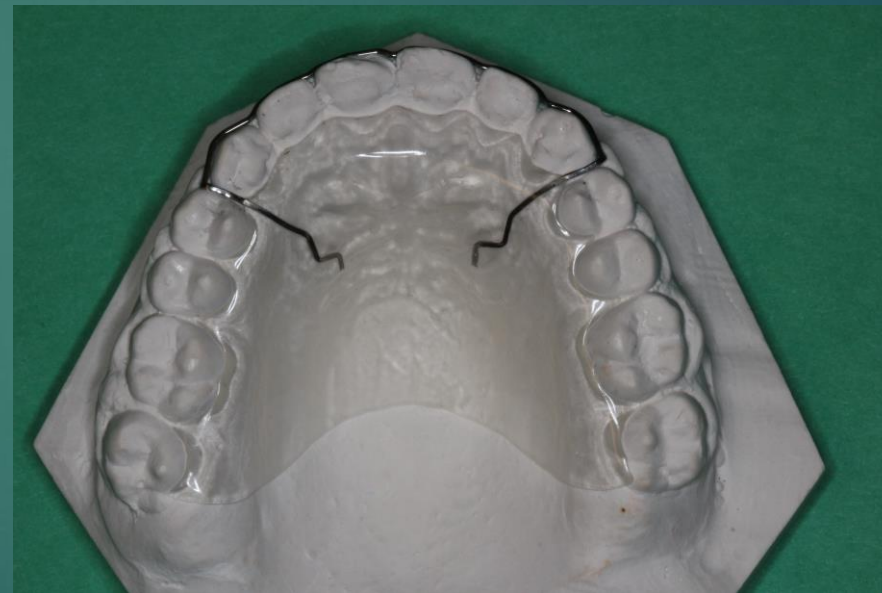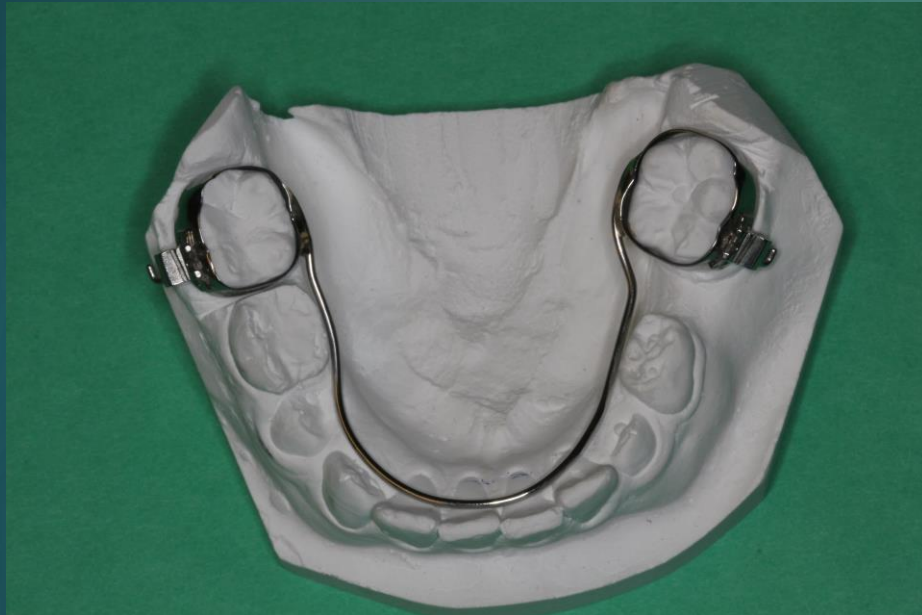016 ss tråd



Bånd med stræber

Lingvalbue

Retentionsplade




# Tandvandring ↔ pladsholder

Omfang af tandvandring afhænger af:

- ▶ Ekstraktionstidspunkt eller fødselstidspunkt
- ▶ Pladsforhold
- ▶ Okklusion og vækstmønster
  
- ▶ **Litteratur: Tandlægebladet nr. 11. November 2014**
- ▶ **Pernille Hess: Forebyggelse af uønskede tandvandring efter tidligt mælketandstab.**

Incisiver





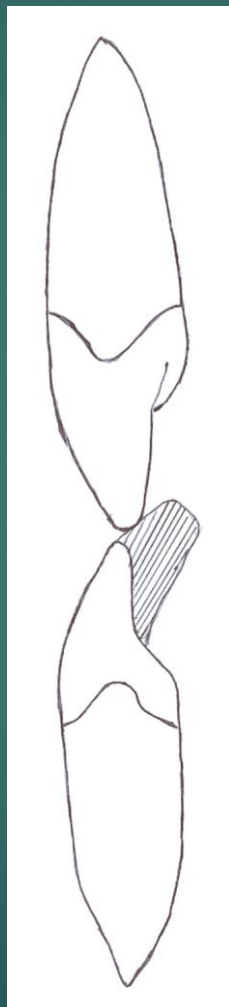
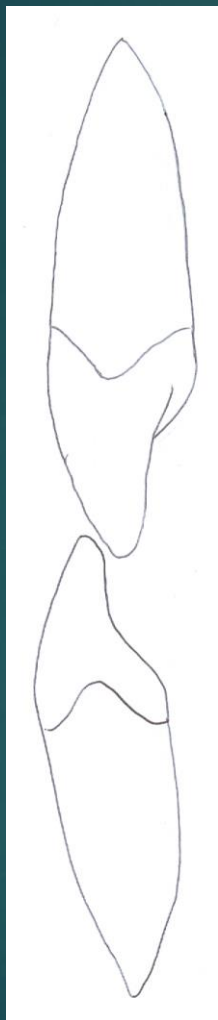
# Manglende eruption af incisiv

- ▶ Eruptionshindring
  - ▶ Overtallig tand
  - ▶ Odontom
  - ▶ Trangstilling
  - ▶ Persistens af primær tand
  - ▶ Malformation
  - ▶ Cyste
- ▶ Agenesi

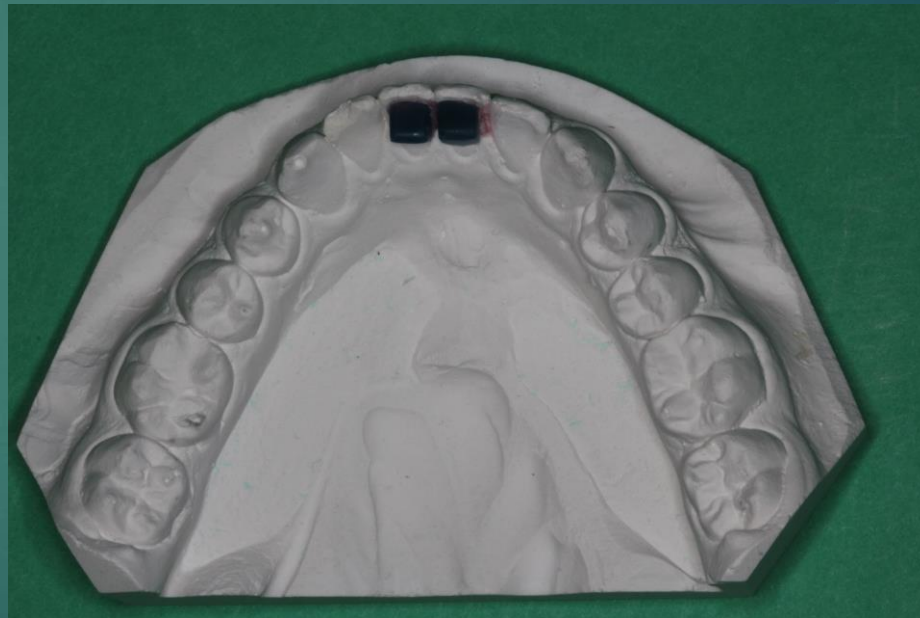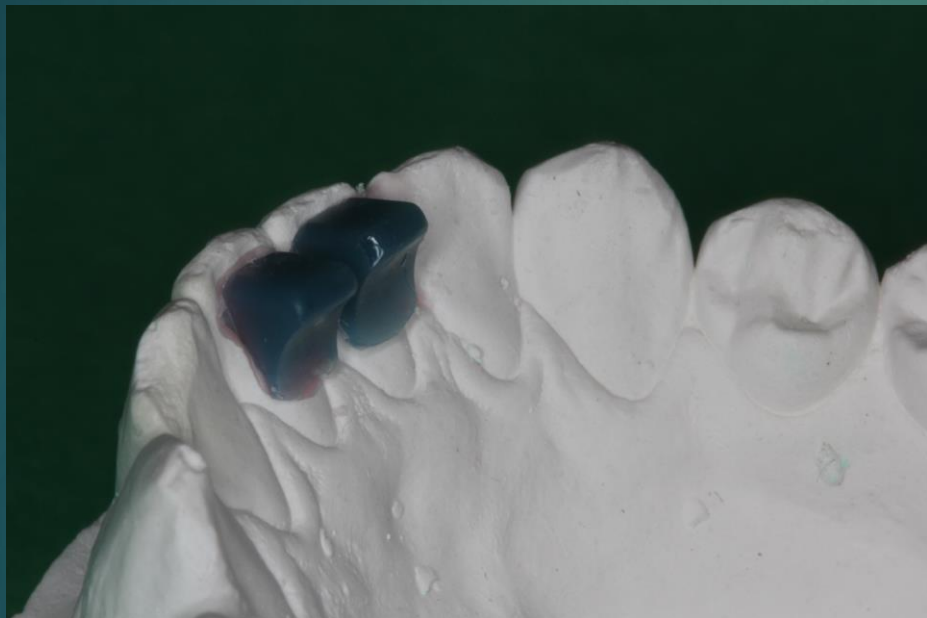# Indikation for røntgenoptagelse

- ▶ Persistens af primær tand
- ▶ Udtalt asymmetri af eruption.
- ▶ Atypisk eruptionsmønster
- ▶ Mistanke om agenesi

# Ophævelse af invertering




# Bidhævning ved mini mold

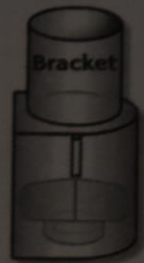

www.ghwire.com

# Mini-Mold Starter Kit <sup>\*Patented</sup>



**Wire Bonder**  
3 Large & 3 Small  
Molds



**Bracket Bonder**  
3 Molds



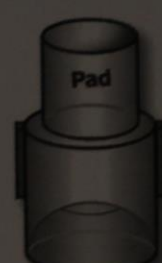**Button Bonder**  
3 Molds



**Habit Control**  
3 Molds



**Bite Ramp**  
3 Molds Each  
3mm & 5mm



**Molar Pad**  
3 Molds



**Tube Bonder**  
3 Molds

- Includes 2 Handles -



Manufactured by:

**G&H<sup>®</sup> Wire Company**

2165 Earlywood Drive - Franklin, IN 46131 U.S.A.

U.S. & Canada: 800-526-1026 International: 317-346-8855

Fax: 317-346-6663 Email: ghmail@ghwire.com Website: www.ghwire.com

Made in the U.S.A.

REF MMASSTK

x1 **LOT** 05093521



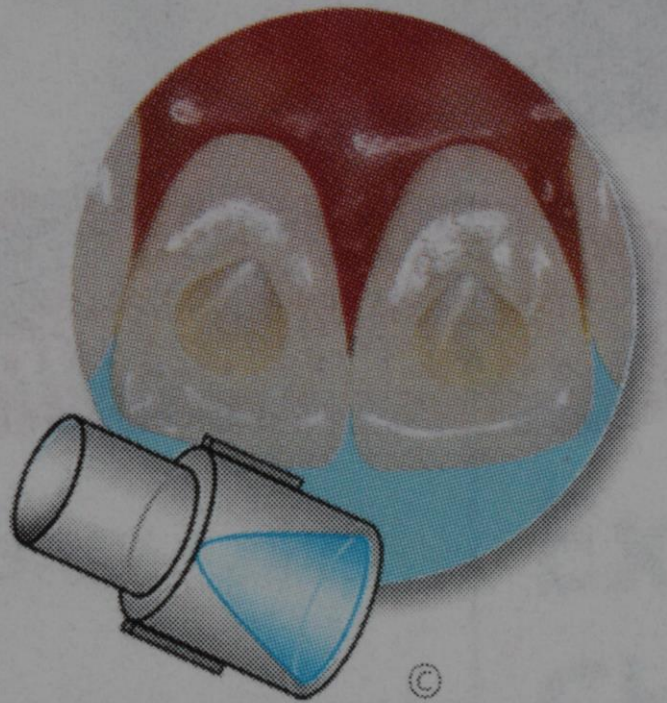EC

REP

mdi Europa GmbH

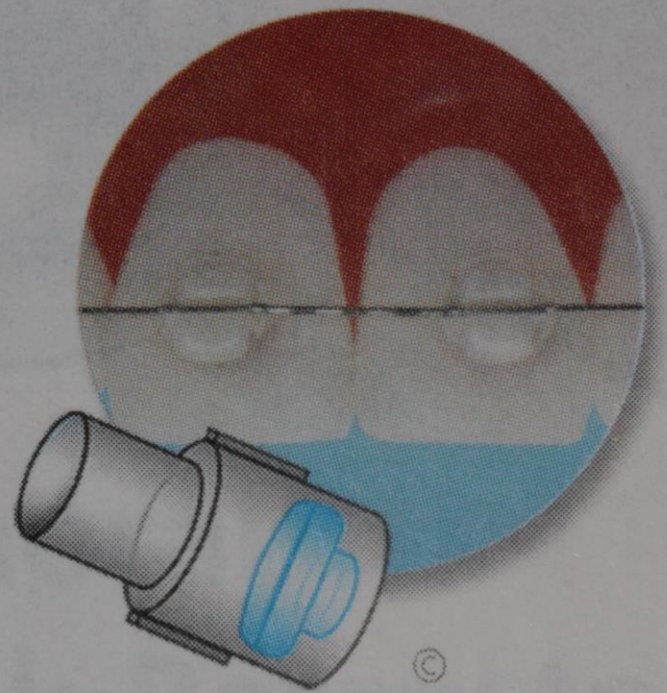
Langerhagener Str. 71 • 30855-Langenhagen

1110.MMSK\_Rev.A



**Mini-Mold™**  
**Habit-Control Tips**

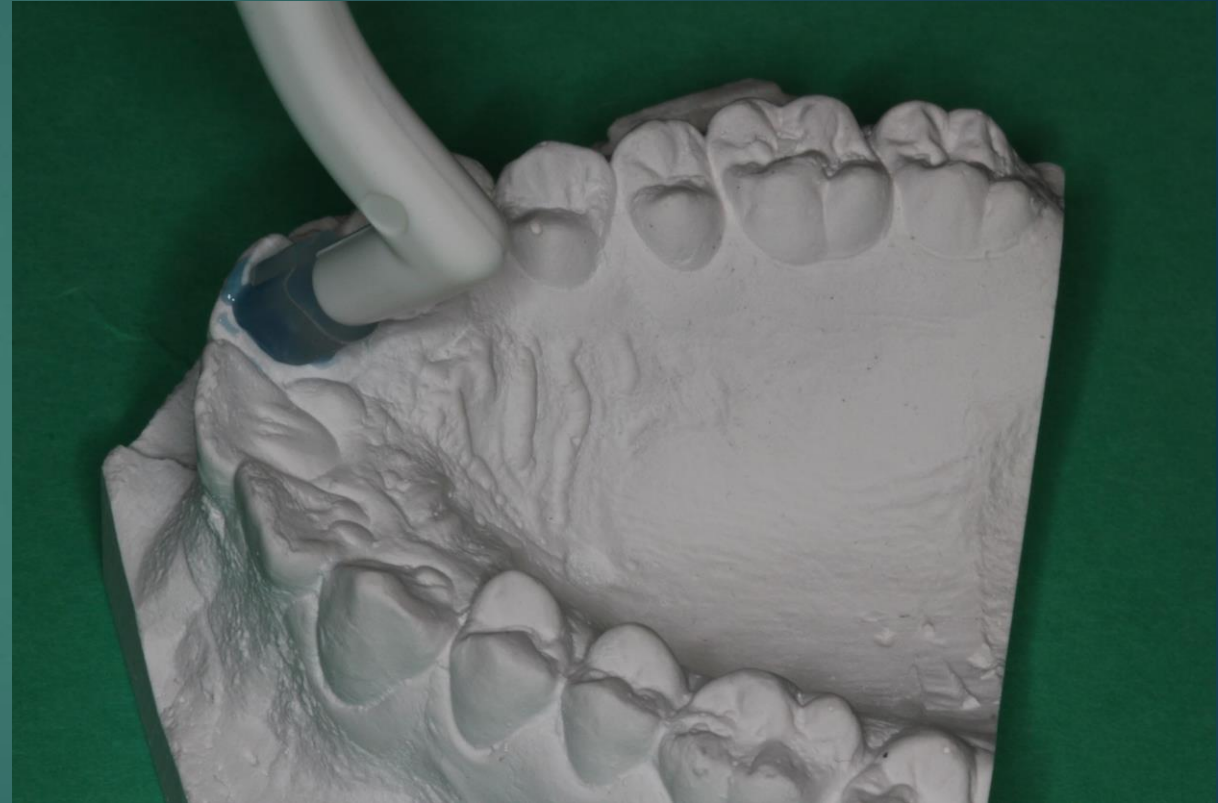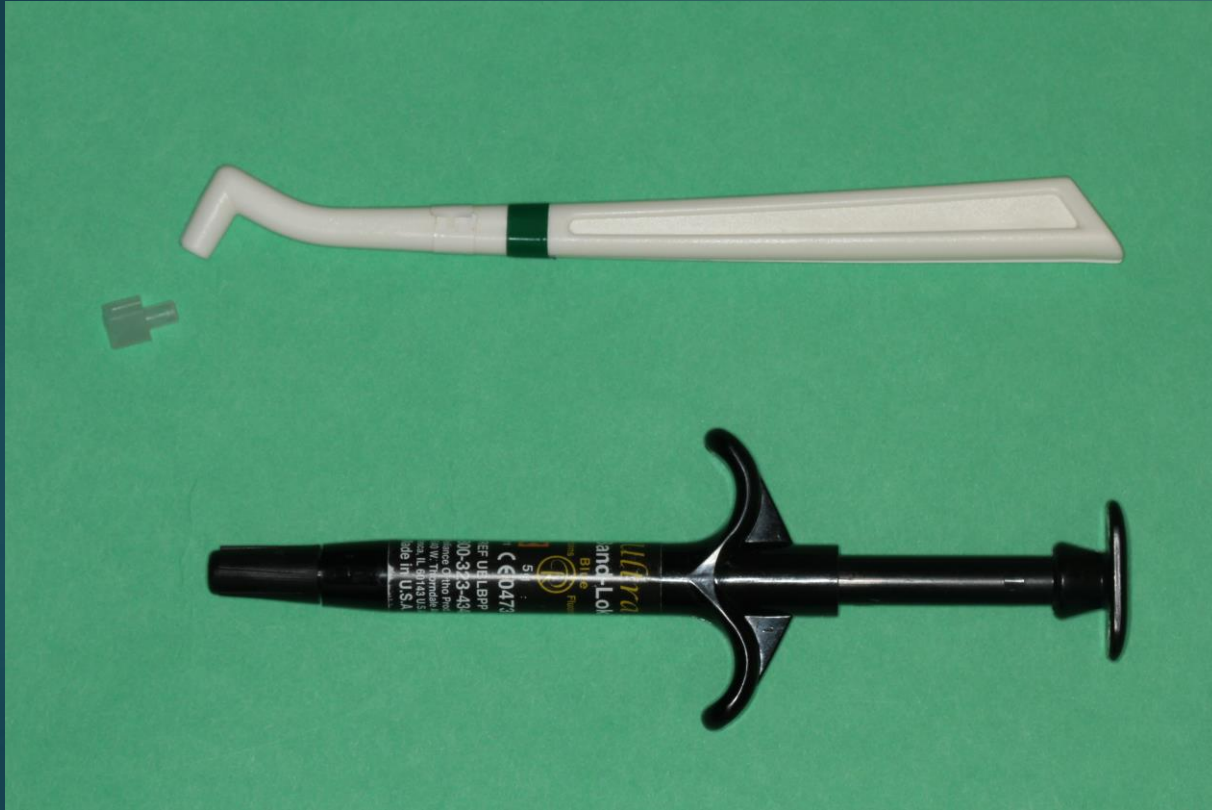The small, conical spike, ends thumb sucking and tongue thrusting.



**Mini-Mold™**  
**Bracket Tips**

Creates edgewise .022" slot brackets, ideal for minor tooth adjustments.

# Ultra Band Lok, Blue



3+3 og 3-3





# Diagnostik af ektopiske 3+3

- ▶ Anamnesticke oplysninger om familiært betinget ektopi og agenesi
- ▶ Inspektion
- ▶ Palpation
- ▶ Røntgen billeder

# Diagnostik af ektopiske 3+3

## ▶ Inspektion

- ▶ Tidligere ektopi af 6+6
- ▶ Sent tandskifte
- ▶ 2+2 position
- ▶ Ageneser 2+2
- ▶ Taptaænder 2+2
- ▶ Asymmetrisk eruption
- ▶ Atypisk eruptionsmønster


## ▶ Palpation

- ▶ Facielt fra ca. 9-10 år
- ▶ Palatinalt palpation
- ▶ Asymmetrisk udfyldning af corticalis

# Røntgen diagnostik ved

- ▶ Manglende palpation
- ▶ Asymmetrisk udfyldning af corticalis over rødderne på 03+03
- ▶ Asymmetrisk eruption af 3+3
- ▶ Asymmetrisk løsning eller fældning af 03,04,05
- ▶ Sent tandskifte
- ▶ Agenesesi og/eller taptand
- ▶ Atypisk eruptionsmønster f.eks 5+5 før 3+3
- ▶ Atypisk position af incisiv
  - ▶ Inklination
  - ▶ kipning


Præmolarer



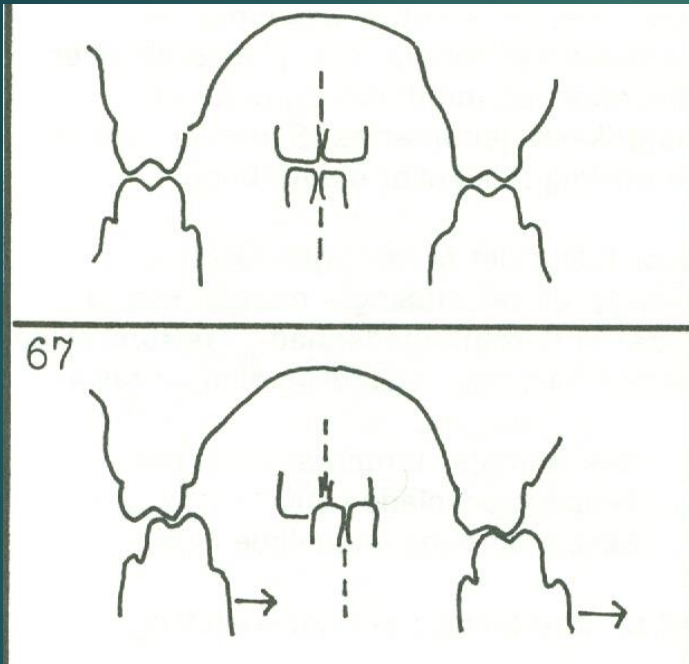
# Agenesesi ↔ Ekstraktion

- ▶ 5+5 → Ex. 05+05
- ▶ 5-5 → Ortodontisk behandlingsplan i samråd med specialtandlæge, obs for dybe bid

Krydsbid



# Tvangsført krydsbid



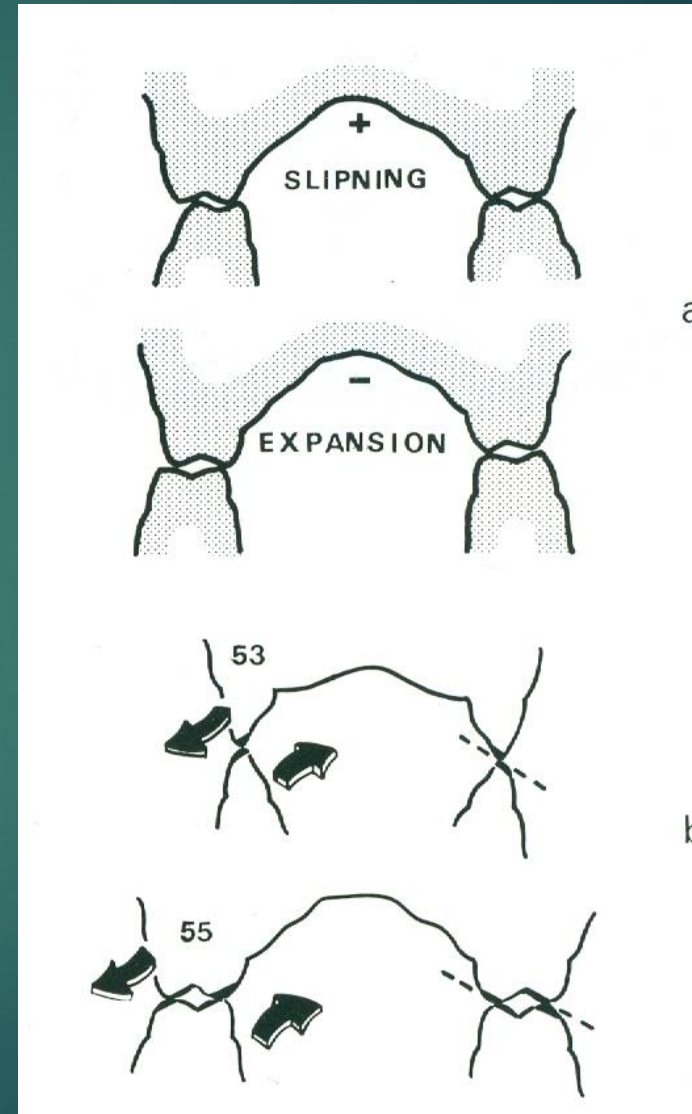
- ▶ Risiko for asymmetrisk kæbevækst
- ▶ Risiko af atypisk attrition af tænder
- ▶ Risiko for symptomer fra tyggemuskler og kæbeled.

Ved mistanke om asymmetrisk vækst

➔ Kontakt special tandlæge

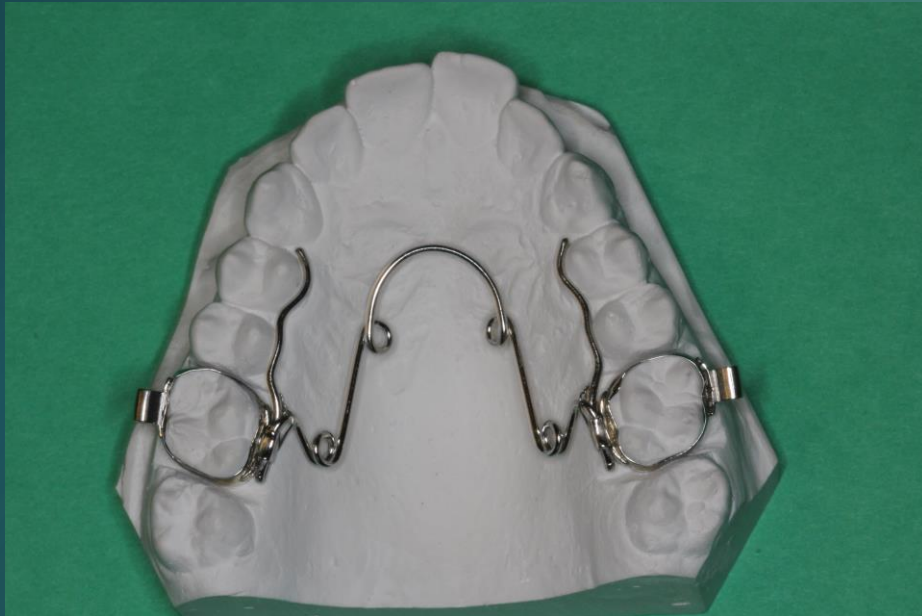# Krydsbid i primær tandsæt

- ▶ Beslibning
  - ▶ Orale facet flader i OK
  - ▶ Fac. facet flader i UK
- ▶ Ekspansion
  - ▶ Aftagelig plade
  - ▶ Quad helix
- ▶ Udbygge 03+03
- ▶ Enkelt tand elastik træk

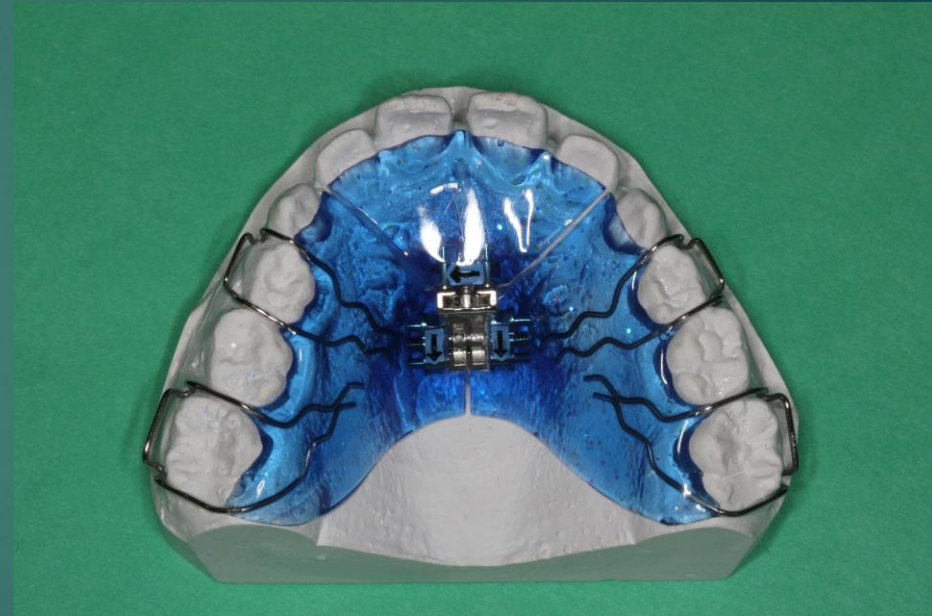



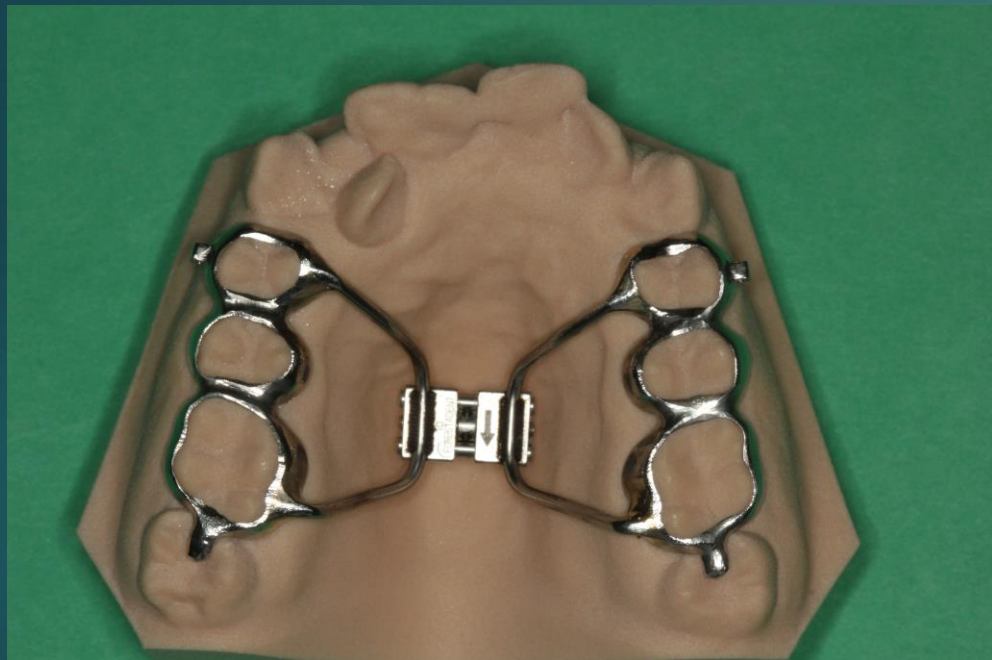# Transversal ekspansion af OK



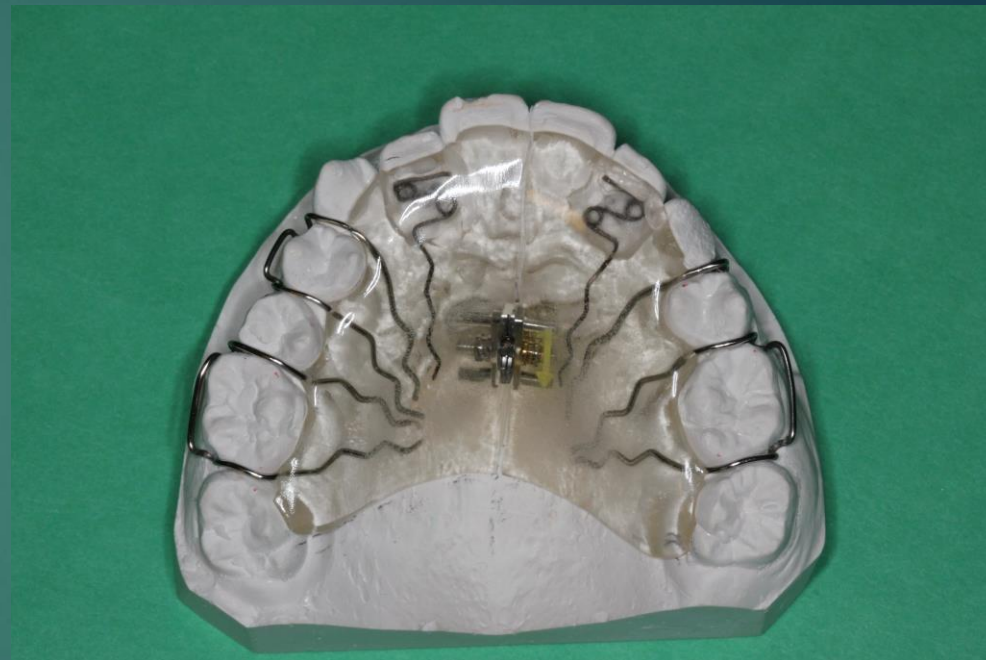Quad Helix



Ekspansionsplade



Hyrax



Ekspansionsplade  
m/ fjedre

# Frontalt åbent bid, tungedysfunktion



- ▶ Mindre åbne bid
- ▶ Bruges aktivt min. 1-2 timer hver dag.
- ▶ Bruges hver nat.
- ▶ Start blå (blød) 3-6 mdr.
- ▶ Rød ( mellemhård)